



Barotraumatismes

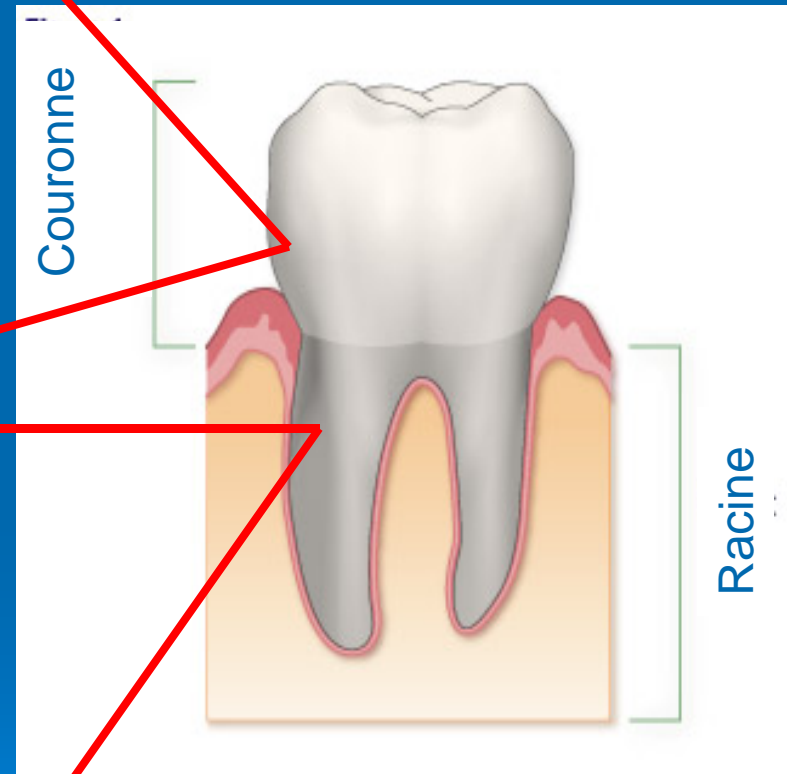
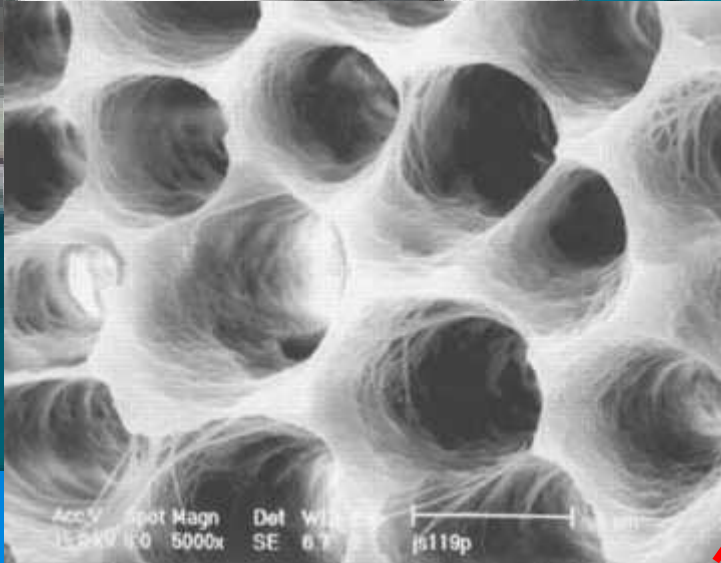
La bouche & les dents

FFESSM / CMP RABA
St Etienne, 21 avril 2007



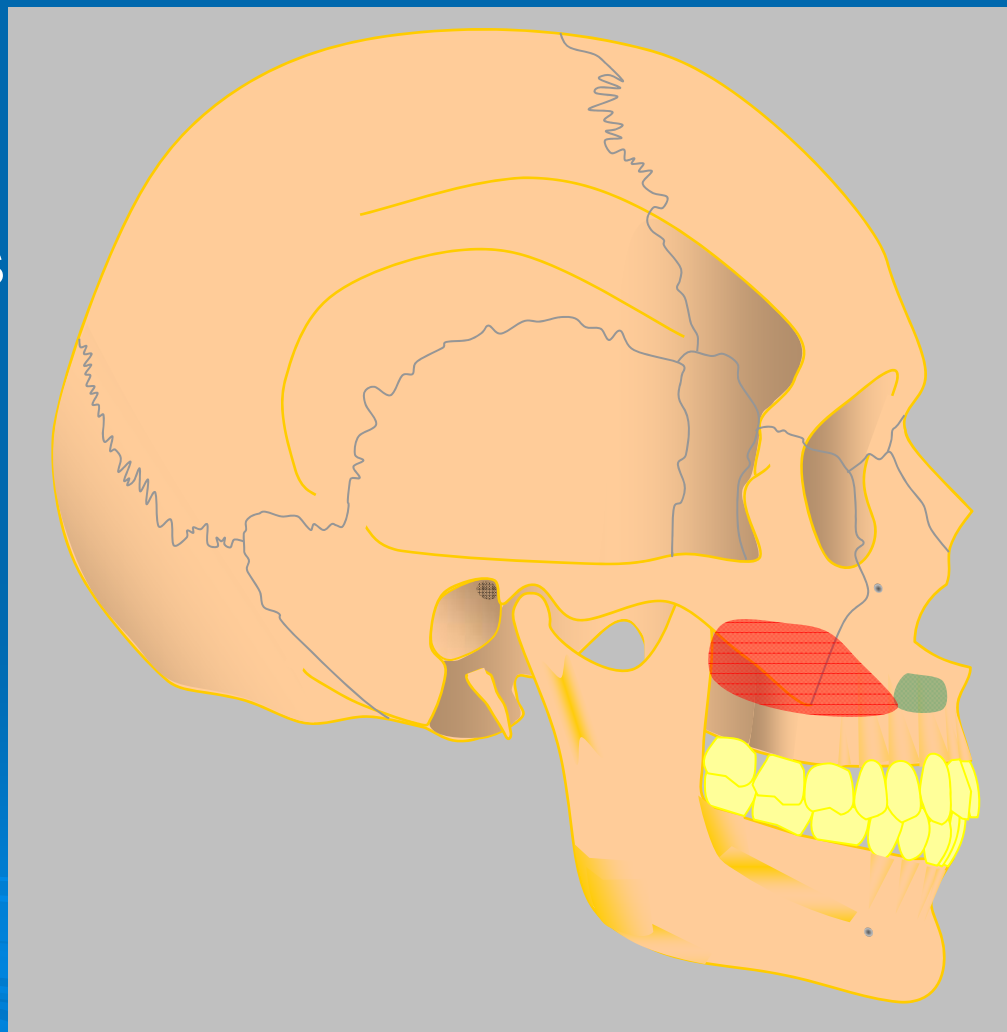
- Rappels anatomiques
 - Risques pouvant survenir
 - Douleurs
 - Complication d'une situation préexistante
 - manifestations douloureuses
 - Conduite à tenir
- 

anatomie

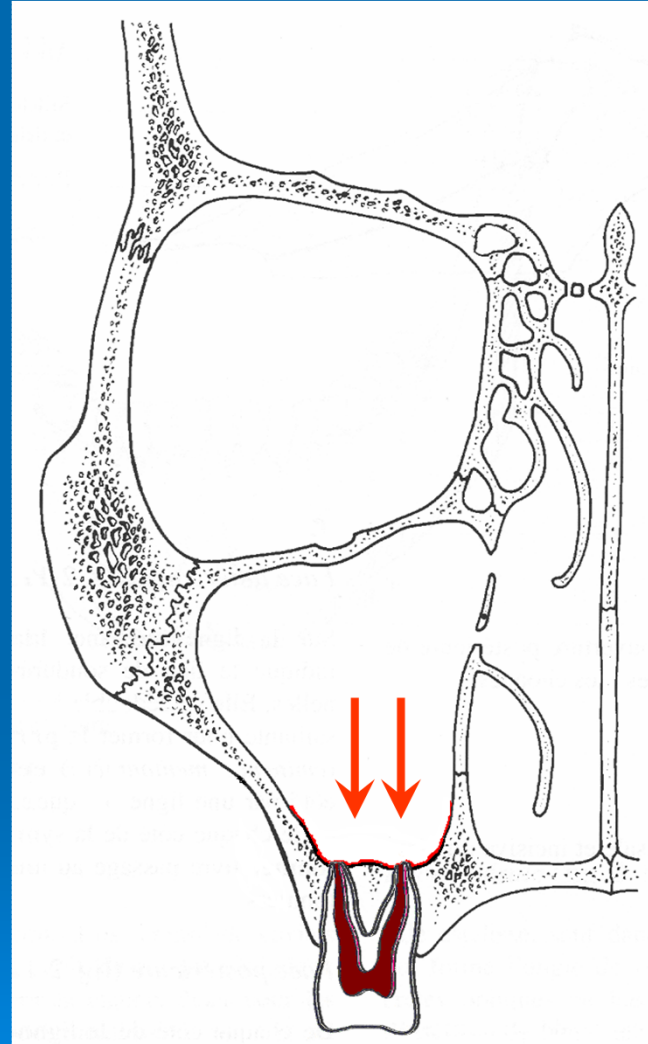


Localisations des douleurs

- Au maxillaire (haut):
 - Antérieur: Incisives / Canines → fosses nasales
 - Postérieur: Prémolaires / Molaires → sinus maxillaire
- À la mandibule (bas):
dents de sagesse
« qui poussent »

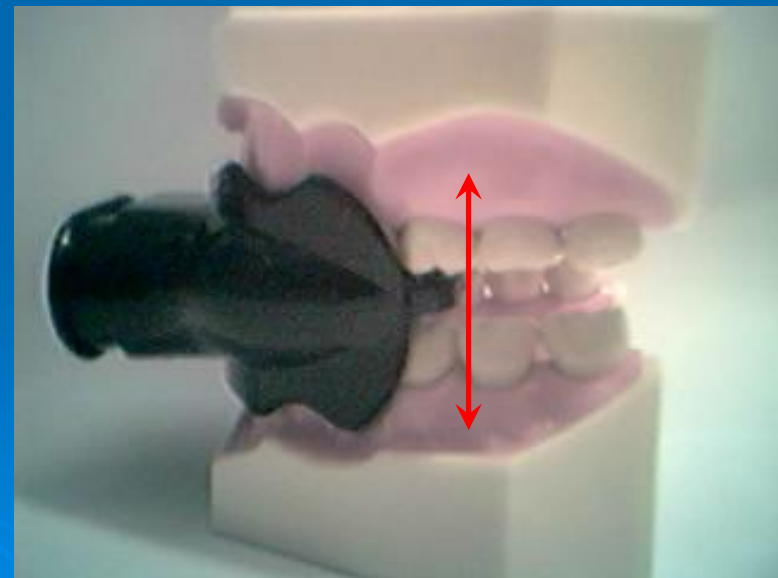
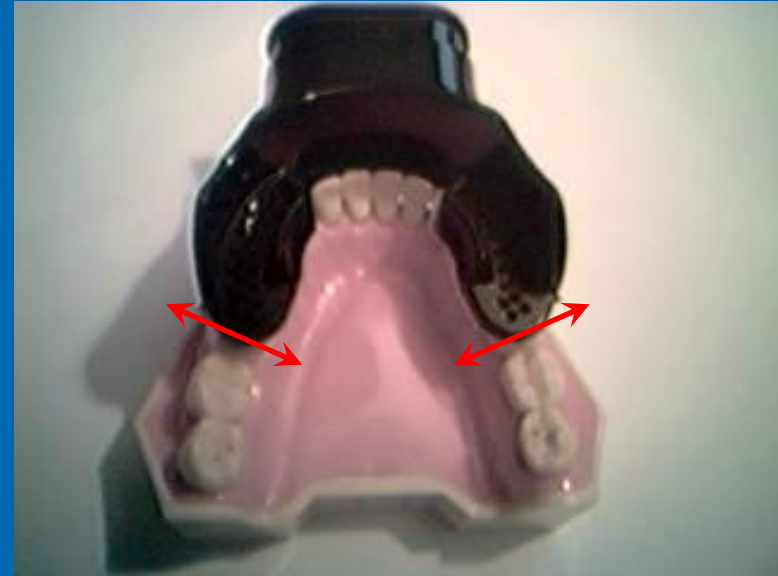

- Surpression liée à un polype
- Placage de masque
- Air froid

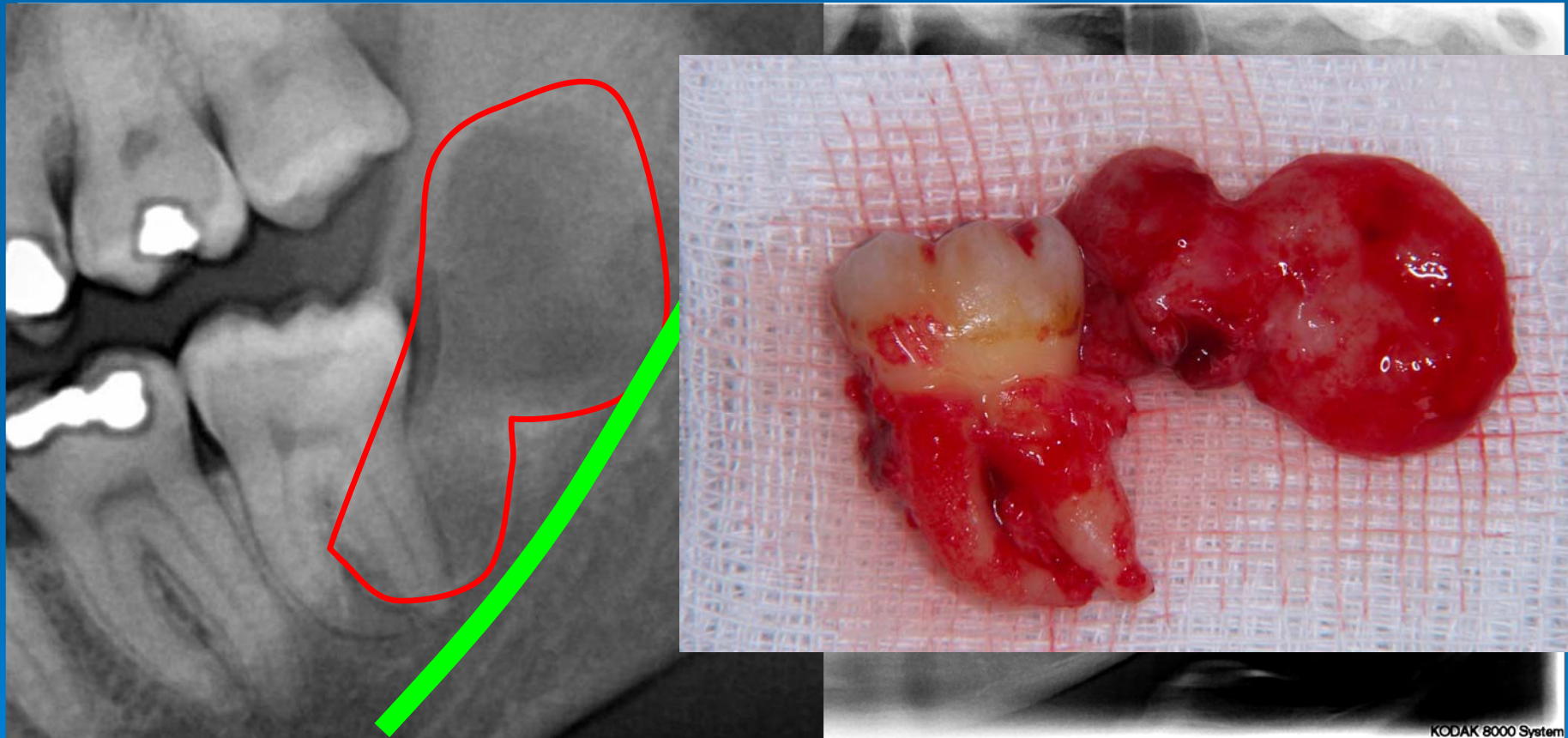


Liée à l'embout

- Une contraction prolongée sur l'embout peut exacerber les douleurs au niveau des prémolaires maxillaires (haut)



Les dents en cours d'évolution: ex les dents de sagesse



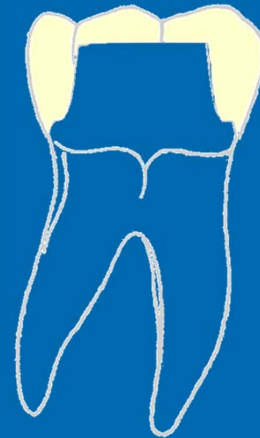
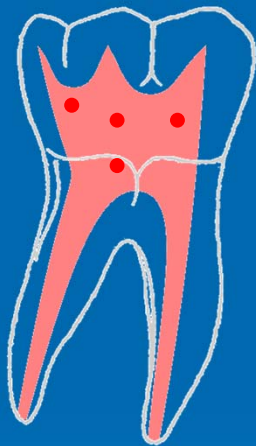
complications

Perméabilité dentinaire:

- Récession gingivale
- Obturation « défectueuse »

Couronne
« défectueuse »

Obturation
« défectueuse »



↓
Diffusion de
l'infection et/ou de
la douleur

→ Risque d'inhalation ←

Conduite à tenir:

- Idem que pour tout barotraumatisme:
 - Lors de la descente:
 - Remontée lente et fin de la plongée
 - À la remontée:
 - Remontée lente
- Les barotraumatismes dentaires ne sont que des révélation des problèmes déjà existant.